In the name of Allah, the Most Gracious, the Most Merciful

Copyright disclaimer

"La faculté" is a website that collects medical documents written by Algerian assistant professors, professors or any other health practicals and teachers from the same field.
Some articles are subject to the author's copyrights.
Our team does not own copyrights for the most content we publish.
"La faculté" team tries to get a permission to publish any content; however , we are not able to be in contact with all authors.
If you are the author or copyrights owner of any kind of content on our website, please contact us on: facadm16@gmail.com to settle the situation.
All users must know that "La faculté" team cannot be responsible anyway of any violation of the authors' copyrights.
Any lucrative use without permission of the copyrights' owner may expose the user to legal follow-up.

Plus de cours sur: www.la-faculte.net merci pour votre visite

LES TISSUS MUSCULAIRES

Il est formé de cellules appelées fibres musculaires.
Il présente trois propriétés particulières : excitabilité, conductibilité et contractilité.
Il y'a trois types de tissus musculaires :
- tissu musculaire lisse,
- tissu musculaire strié squelettique,
- tissu musculaire strié myocardique.

LE TISSU MUSCULAIRE STRIE MYOCARDIQUE.

LOCALISATION : cœur.
ORIGINE : mésoblaste et cellules mésenchymateuses.
CONTRACTIONS : involontaires, brèves, rythmiques, automatiques et continues.
TAILLE : réduite (20 à 30 µde long)
VARIÉTÉS CELLULAIRES : F m striées myocardiques et cellules cardionectrices
FORME : prismatique.

STRUCTURE ET ULTRA STRUCTURE DES F M STRIEES MYOCARDIQUES

C'est un réseau de fibres anastomosées et reliées par des stries scalariformes (= stries Z

- SARCOLEMME : Membrane plasmique + lame basale externe.

-SARCOPLASME : sa topographie est axiale, il présente une forme de fuseau sarcoplasmique contenant, un noyau unique central et allongé, un appareil de golgi juxta-nucléaire, des sarcosomes en bâtonnets, des enclaves glycogéniques et lipidiques, des pigments de myoglobine et de lipofushine, un réticulum sarcoplasmique qui se termine par une seule citerne terminale, des systèmes T. ces deux derniers constituent une diade. Il y'a 2 diades par sarcomère, des stries scalariformes qui sont des zones d'attache du sarcolemme de deux f.m.s.m.

- MYOPLASME : il est formé de myofibrilles groupées en faisceaux longitudinaux parallèles.

OBSERVATION AU MICROSCOPE PHOTONIQUE :

La myofibrille est divisée en plusieurs sarcomères. Chaque sarcomère est constitué par :
2 stries Z de part et d'autres du sarcomére,
2 demi-bandes I (isotrope) ou bandes claires,
1 bande A (anisotrope) ou bande sombre,
1 bande H située dans la partie médiane de la bande A,
1 strie M qui divise la bande A, H et le sarcomère en deux.

OBSERVATION AU MICROSCOPIE ÉLECTRONIQUE :

La myofibrille est constituée par des centaines de myofilaments pouvant être :
des myofilaments fins :
Ils sont présents partout sauf au niveau de la bande H.
Ils sont formés d' actine, troponine (I, T et C), tropomyosine.
des myofilaments épais :
Ils sont présents qu'au niveau de la bande A.
Ils sont formés de Myosine.
Les sarcomères de 2 f.m.s.m voisines se poursuivent
au niveau des stries scalariformes (stries Z).

RAPPORT DES MYOFIBRILLES AVEC LES ORGANITES DU SARCOPLASME

- SYSTEMES T.

Ils sont appelés aussi système transverse. Ce sont des tubules provenant de l'invagination de la m° p. Ils entourent complètement la myofibrille. On les observe au niveau des stries Z. Ils sont toujours en contact avec le milieu extracellulaire. Ils constituent un lieu de passage du calcium.

- RETICULUM SARCOPLASMIQUE.

C'est un réseau de tubules longitudinaux qui entourent les myofibrilles. Il entoure de part en part le sarcomère de la strie Z à l'autre strie Z. Il se termine par des citernes terminales.
1 citerne terminale + 1 système T constituent une diade. Il y'a 2 diades par sarcomère.

VASCULARISATION DU MUSCLE STRIE MYOCARDIQUE.

Le tissu conjonctif lâche interfibbrillaire est riche en capillaires sanguins.

RÉGÉNARATION.

En cas de lésion il y'a réparation par l'endomysium (tissu conjonctif).

Contactez nous sur facadm16@gmail.com à votre service inchallah

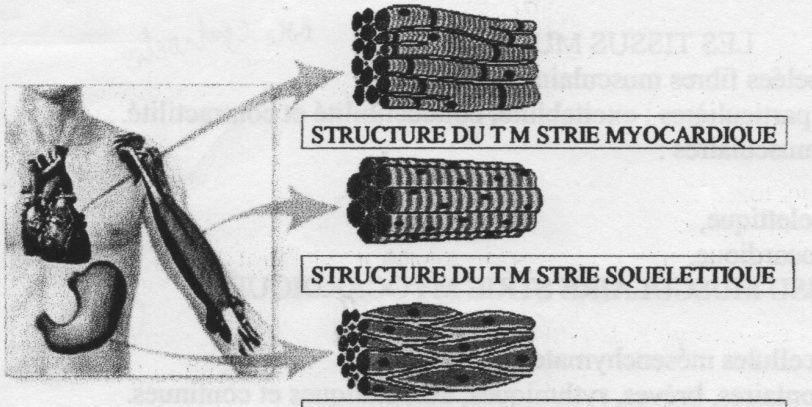

STRUCTURE DU T M STRIE MYOCARDIQUE

STRUCTURE DU T M STRIE SQUELETTIQUE

STRUCTURE DU TISSU MUSCULAIRE LISSE

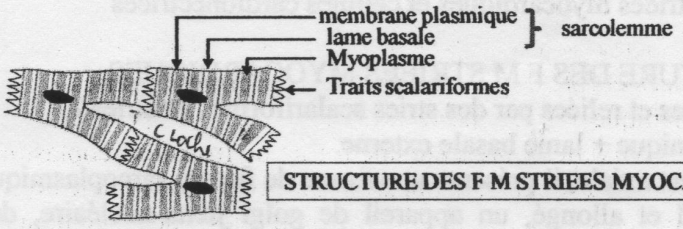

STRUCTURE DES F M STRIEES MYOCARDIQUES

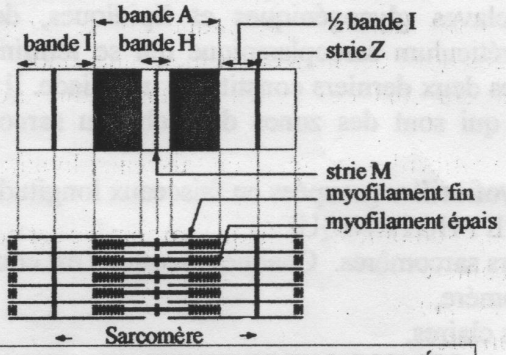

STRUCTURE ET ULTRASTRUCTURE DU SARCOMÉRE

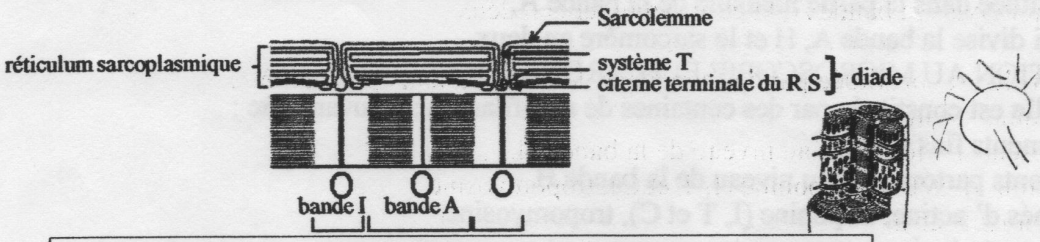

RAPPORTS DES ELEMENTS SARCOPLASMIQUES AVEC LES MYOFIBRILLES

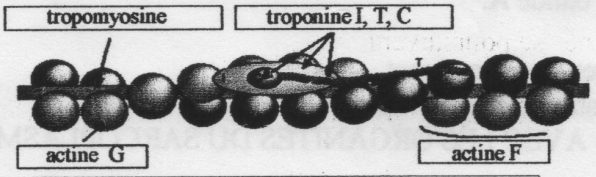

ULTRASTRUCTURE DU MYOFILAMENT FIN



ULTRASTRUCTURE DE LA MOLECULE DE MYOSINE

ULTRASTRUCTURE DU MYOFILAMENT EPAIS



RAPPORT ACTINE-MYOSINE EN COUPE TRANSVERSALE (Muscle au repos)

RAPPORT ACTINE-MYOSINE EN COUPE LONGITUDINALE (Muscle au repos)